Aus der medizin. Abteilung des Sanatoriums Sonnenblick, Marburg a. d. Lahn,
Heilstätte der Landesversicherungsanstalt Hessen-Nassau
Direktor: Prof. Dr. Schwenkenbecher

Untersuchungen über Bronchiektasien

Inaugural-Dissertation

zur Erlangung des Doktorgrades
in der Gesamten Medizin
der Hohen Medizinischen Fakultät der Universität Marburg

vorgelegt von
WALTER BECKER
appr. Arzt
aus Marburg a. d. Lahn

Marburg, 1939

Druck: Robert Klett & Co. GmbH., Berlin SW 68, Dresdener Straße 50-51

Angenommen von der Medizinischen Fakultät zu Marburg
am 4. August 1939

Gedruckt mit Genehmigung der Fakultät
Referent: Prof. Dr. Schwenkenbecher

Dem Andenken meiner Mutter

Digitized by the Internet Archive
in 2026

https://archive.org/details/IA41547922_0122

Den Bronchiektasien ist in den letzten Jahren, ganz besonders aber seitdem Brauer 1925 in Wiesbaden auf dem Kongreß der Deutschen Gesellschaft für Innere Medizin sein grundlegendes Referat hielt, eine erhöhte Aufmerksamkeit geschenkt worden. Es sind eine große Anzahl Arbeiten über diese im Verhältnis zur Lungentuberkulose zwar nicht häufige, aber trotzdem wichtige Erkrankung erschienen, die es mit sich brachten, daß unsere Kenntnisse auf diesem Gebiet außerordentlich erweitert wurden und daß die frühere Anschauung über das Wesen dieses Leidens eine weitgehende Wandlung erfuhr. Eine Anzahl von Fragen stehen aber trotzdem noch offen. Bis zur Einführung der Bronchographie in die Diagnostik war nur die „klassische Form" der Bronchiektasien bekannt, die als einheitliches Krankheitsbild klinisch gut abgegrenzt schien; nach dieser Zeit zeigte es sich aber, daß die Bronchiektasien weit häufiger auftreten, als man glaubte, und daß sie völlig andere Symptome als die bis dahin bekannten bieten können. Oft werden sie auch nur als Nebenbefund bei anderen Lungenerkrankungen gefunden, wobei sie in vielen Fällen sogar von diesen verdeckt sind.

In den nachfolgenden Ausführungen sind die Erfahrungen zusammengestellt, die wir an 60 Bronchiektasiefällen machen konnten, von denen der größte Teil im Sanatorium Sonnenblick der Landesversicherungsanstalt Hessen-Nassau, die übrigen in der Medizinischen Klinik der Universität Marburg beobachtet wurden.

Es waren darunter alle Altersklassen zwischen dem 13. und dem 58. Lebensjahr gleichmäßig vertreten, wobei die Männer die Frauen um fast das Doppelte überwogen (Kinder kamen bei uns nicht zur Aufnahme); das Einsetzen der Erkrankung bewegte sich innerhalb dieser Altersgrenzen ohne erkennbare Gesetzmäßigkeit.

Eine große Anzahl dieser Kranken kam unter dem Verdacht einer Lungentuberkulose zu uns, war manchmal bereits jahrelang unter dieser Diagnose gelaufen. So war z. B. eine 29jährige Patientin seit ihrem 14. Lebensjahr als Lungentuberkulose behandelt worden und hatte sich im Laufe dieser Zeit fünfmal in Heilstätten befunden. Vor mehreren Jahren wurde bei ihr, da sich ein

Pneumothorax nicht anlegen ließ, eine Phrenicusexhairese gemacht. Wie Nachforschungen ergaben, waren Tuberkelbazillen niemals nachgewiesen worden. Andere Patienten wurden durch die Lungenfürsorgeärzte oder Versicherungsträger zwecks Klärung der Diagnose bzw. Begutachtung eingewiesen. Gerade durch die Einweisung von solchen unklaren Fällen, bei denen man entweder erst nach Ausschluß aller anderer Möglichkeiten an das Bestehen von Bronchiektasien dachte, oder bei denen diese auch nur einen Nebenbefund neben anderen Erkrankungen darstellten, erhielten wir oftmals wichtige Aufschlüsse über das Wesen des Leidens.

Der Verdacht einer Lungentuberkulose liegt in der Tat bei vielen Bronchiektasiefällen sehr nahe, da die Beschwerden und die Krankheitserscheinungen häufig die gleichen sind, so daß eine klare Diagnosestellung oftmals nur nach längerer klinischer Beobachtung und unter Zuhilfenahme der Bronchographie möglich ist. Eine möglichst frühzeitige Erkennung ist jedoch dringend erwünscht, vor allem, da Prognose und therapeutisches Vorgehen bei beiden Leiden durchaus verschieden sind. Wenn solche Patienten oft jahrelang als Tuberkulose behandelt werden, wird durch sie in den Heilstätten der zur Behandlung wirklich Tuberkulöser benötigte Platz fortgenommen und den Versicherungsträgern erwachsen falsch angewandte bzw. unnötige Behandlungskosten. Durch das monatelange Zusammenleben mit Offentuberkulösen laufen die Bronchiektatiker sogar Gefahr, sekundär eine Tuberkulose zu erwerben.

Aber auch aus rein menschlichen Gründen ist die Entscheidung, daß es sich um ein nichttuberkulöses Leiden handelt, von großer Wichtigkeit. Stellt doch der Verdacht, daß ein Kranker an einer offenen Lungentuberkulose leide und als hochinfektiös gelte, nicht nur für ihn und seine Umgebung eine starke seelische Belastung dar, sondern kann auch aus volksgesundheitlichen Gründen zu einschneidenden Maßnahmen Veranlassung geben.

Bei der Aufnahme ins Krankenhaus standen bei den Patienten, bei denen wir später Bronchiektasien fanden, meist Klagen über Husten und Auswurf im Vordergrund der Beschwerden. Oefters wurden auch Atemnot, Nachtschweiße, Gewichtsabnahme, Druckgefühl auf der Brust, sowie Schmerzen in der Seite und im Rücken angegeben. Blutungen waren in 25 % der Fälle aufgetreten, meist nur in kleinen Mengen und ein oder wenige Male; in einzelnen Fällen traten sie aber gehäuft auf und nahmen lebensbedrohliches Ausmaß an. Einige unserer Patienten kamen lediglich wegen solch schwerer Blutungen in Behandlung, hatten

sonst keinerlei Beschwerden und boten manchmal auch keine anderen Symptome.

Während viele Tuberkulöse, namentlich im Beginn der Erkrankung, bei der Aufnahme ins Krankenhaus sich in relativ gutem Allgemeinzustand befinden, der vorher bei flüchtiger Betrachtung oft über die Schwere des Lungenbefundes hinweggetäuscht hatte, war der Allgemeinzustand bei unseren Bronchiektatikern in der Regel mäßig. Haut und Schleimhäute zeigten fast durchweg schlechte Durchblutung, meist bestand ein erhebliches Untergewicht. Das Hämoglobin war oft dem reduzierten Allgemeinzustand entsprechend herabgesetzt. Im allgemeinen zeigte sonst das Blutbild außer gelegentlich auftretender geringer Erhöhung der Leukocytenzahl keine Abweichung von der Norm.

Bei 33 % unserer Bronchiektatiker fanden wir ausgesprochene Trommelschlegelfinger, in einzelnen Fällen Trommelschlegelzehen. Diese stellen unserer Beobachtung nach kein unerläßliches Symptom dar, lenken jedoch in vielen Fällen den Verdacht auf Bronchiektasien. Ueber die Genese dieser bereits von Pierre Marie als „osteoarthropathie hypertrophiante pneumique" beschriebenen Erscheinung herrscht noch keine Klarheit. Früher faßte man sie als Folge von Kreislaufstauung auf, da sie häufig bei Herzklappenerkrankungen beobachtet wurde. Diese Ansicht wird jedoch seit einiger Zeit nicht mehr vertreten, nachdem man Trommelschlegelfinger vollkommen unabhängig von Stauungen auftreten sah, wie wir es auch mehrfach beobachten konnten. Mehr Wahrscheinlichkeit hat die Annahme für sich, daß es sich um die Folge toxischer Einflüsse handelt.

Früher, als man die Bronchiektasien noch als einheitliches Krankheitsbild auffaßte, galt als eines der charakteristischen Symptome das Sputum. Es wurde als in reichlicher Menge, meist morgens und bei Einnahme bestimmter Körperhaltung abgegeben beschrieben („maulvolle Expektoration"). Im Spitzglas soll es Dreischichtung zeigen, außerdem fad-süßlichen oder fötiden Geruch. Man hat inzwischen gelernt, daß das Sputum kein unerläßliches Symptom ist, sondern der Ausdruck und Gradmesser der Begleitbronchitis, die wohl bei vielen Bronchiektatikern besteht, aber durchaus nicht immer zu bestehen braucht. Löffler hält die „klassischen Fälle" für relativ seltene Ausbildungs- bzw. Endstadien der Erkrankung. Unsere Beobachtungen bestätigen durchaus diese Ansicht, denn ein solches „klassisches Sputum" war bei uns auch nur bei einer sehr kleinen Zahl der Patienten vorhanden. Bei den übrigen Kranken war es uncharakteristisch, meist

schleimig-eitrig, einige Male auch flockig-geballt. Nicht beipflichten können wir jedoch Löfflers Angabe, daß die Reichlichkeit des Sputums eine hervorstechende Eigenschaft desselben sei; haben wir doch auch Fälle beobachtet, bei denen es völlig fehlte oder nur gering war. Die relativ seltenen Oberlappenbronchiektasien pflegen infolge der guten Abflußmöglichkeit des Sputums häufig „trocken" zu verlaufen, eine Tatsache, auf die bereits mehrfach hingewiesen wurde (Kremer, Bauer). Jedoch nicht nur bei solchen, sondern auch bei ausgedehnter Bronchiektasienbildung der Mittel- und Unterlappen sahen wir mehrfach „trockenen" Verlauf oder nur geringe Sputummengen. Auffällig ist, daß oft bei diesen Patienten eine erhöhte Neigung zu Hämoptysen beobachtet wird.

Fötider Geruch des Sputums, der ja durch sekundäre Ansiedlung von fäulniserregenden Keimen in den tieferen Luftwegen entsteht, braucht selbst bei jahrelangem Bestehen reichlicher Auswurfmengen nicht aufzutreten und war auch nur bei einer kleinen Zahl unserer Fälle nachweisbar. Wenn nach mehrfacher Untersuchung, eventuell auch im Meerschweinchenversuch, das Vorhandensein von Tuberkelbazillen ausgeschlossen war, führten wir eine weitere bakteriologische Untersuchung nicht durch, da eine solche infolge der Beimengung von Keimen aus der Mundhöhle ja doch keinen praktischen Wert besitzt.

Bei etwa 20 % unserer Patienten fanden sich im Auswurf eosinophile Zellen. Die Bedeutung dieser eosinophilen Bronchitis wird an späterer Stelle dieser Arbeit behandelt werden.

Die Blutsenkungsgeschwindigkeit war nur in wenigen Fällen normal; sie zeigte meist Beschleunigung bis zu mittelhohen Werten. Falls höhere Werte beobachtet werden, wobei jedoch so ausgesprochen hohe Beschleunigungen, wie man sie bei einer aktiven Tuberkulose findet, nicht vorkommen, so lenken diese den Verdacht auf eine neben den Bronchiektasien und der in solchen Fällen immer bestehenden Begleitbronchitis vorhandene Beteiligung des Lungengewebes oder der Pleura. Es handelt sich dabei um mehr oder weniger ausgedehnte pneumonische Herdbildungen, die über Jahre hinweg bestehen können und nur schwer zur Ausheilung kommen. Sie finden sich vorwiegend in den abhängigen und den dem Mediastinum benachbarten Lungenteilen, sind dabei meist nicht physikalisch, sondern nur röntgenologisch nachweisbar. Diese chronischen Pneumonien bewirken dann oft ein Fortschreiten des Bronchiektasieleidens, führen bei längerem Bestehen auch fast immer zu sekundärer Pleurabeteiligung. Die

unruhigen bzw. fieberhaften Temperaturwerte, die in solchen Fällen vorhanden zu sein pflegen und die man früher auf Sputumretention zurückführte, sind wohl auch häufig durch solche Herdbildungen bedingt.

Auffällig ist, daß häufig mit Bronchiektasien chronische Entzündungen der Nasennebenhöhlen verbunden sind. Wir konnten sie bei unseren Patienten in fast 20 % der Fälle nachweisen; das Bestehen einer Pharyngitis wurde noch häufiger beobachtet. Eine relativ große Anzahl der Kranken hatte auch eine Mittelohrentzündung durchgemacht. Das häufige Zusammentreffen von Schleimhautaffektionen mit Bronchiektasien wurde bereits früher von anderen Autoren (K a r t a g e n e r, E b b s) betont.

Der physikalische Befund ist im allgemeinen wenig charakteristisch und richtet sich auch nach den mit den Bronchialerweiterungen vergesellschafteten Veränderungen des Lungengewebes und der Pleura. Falls keine derartigen Veränderungen vorhanden oder diese nur geringfügig sind, läßt sich über den befallenen Lungenteilen ein umschriebener Befund erheben, der häufig über längere Zeit hinweg ziemlich konstant bleibt. Man hört katarrhalische Geräusche, meist feuchtes klein- bis großblasiges Rasseln; dagegen sind Schallverkürzungen und Aenderungen des Atemgeräusches in unkomplizierten Fällen in der Regel nicht wahrzunehmen. Auch Kavernensymptome hört man nur selten. Ein solcher umschriebener Befund, der, wie wir mehrfach beobachten konnten, über Jahre hinaus ungefähr gleichbleibend sein kann, legt die Diagnose Bronchiektasien nahe. Ist aber die Lunge bzw. auch die Pleura in stärkerem Maße verändert oder besteht eine starke und ausgedehnte Bronchitis, so kann der Perkussions- und Auskultationsbefund dementsprechend völlig uncharakteristisch sein, so daß er zur Diagnosestellung kaum beiträgt; bei solchen Kranken findet man aber meist äußerlich an der Brustwand Einziehungen, Zurückbleiben der befallenen Seite bei der Atmung und auch oft Deformierungen der Wirbelsäule.

Im Gegensatz zur Tuberkulose, bei der das Röntgenbild bei manchmal geringem oder völlig fehlendem physikalischen Befund starke Veränderungen aufweist und dadurch von ausschlaggebender Bedeutung sein kann, bietet dasselbe bei Bronchiektasien oft wenig oder keine Anhaltspunkte. L ö f f l e r betont, daß gerade diese Diskrepanz zwischen geringen bzw. negativen Röntgen- und ausgesprochenen, umschriebenen Horchbefunden für Bronchi-

ektasien und gegen Tuberkulose spricht. „Bronchicktasien hört, Tuberkulose sieht man besser."

Am häufigsten sieht man auf dem Röntgenfilm, falls nicht als Folge starker Lungen- oder Pleuraveränderungen intensive Trübung besteht, mehr oder weniger starke streifig-fleckige Abschattung, die fast immer durch derbe Strangzeichnung mit dem Hilus in Verbindung steht. Es zeigen sich darin auch gelegentlich

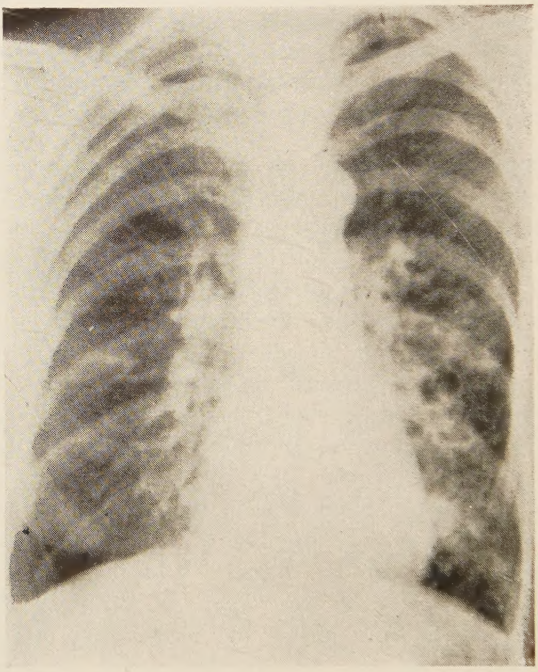

Abbildung 1

zarte Aufhellungen, manchmal auch Andeutung netzartiger oder marmorierter Zeichnung. In wenigen Fällen findet man angedeutete oder ausgesprochene Wabenbildung, d. h. zarte rundliche Ringschatten mit zentraler Aufhellung, die wabenförmig angeordnet sind und sich in der Regel deutlich abzeichnen. Ein solcher Befund weist natürlich stark auf Bronchiektasien hin und kann als charakteristisch bezeichnet werden (Abbildung 1).

Falls die Bronchiektasien mit Schrumpfung von Lungengewebe einhergehen, so zeigt das Röntgenbild oft Verziehung der Mediastinalorgane, manchmal auch Blähung der anderen Lunge.

Bei einer großen Anzahl unserer Patienten wurde eine Bronchographie gemacht. Wenn eine Diagnosestellung in einzelnen Fällen auch ohne eine solche möglich ist, besonders bei Vorhandensein charakteristischer klinischer Symptome und typischer Wabenzeichnung, wie auch Meyer und Rolfs kürzlich hervorhoben, so dient sie doch häufig dazu, die klinische und röntgenologische Diagnose zu erhärten, zumal sie unserer Erfahrung nach ein ungefährlicher Eingriff ist. Oftmals wäre eine Diagnosestellung ohne Bronchographie überhaupt nicht möglich gewesen. Durch die Kontrastdarstellung bekommt man außerdem einen sicheren Aufschluß über die Lokalisation, Form und Ausdehnung der bronchiektatischen Höhlen.

Besonders plastisch darstellen und eindeutig hinsichtlich ihrer Lage bestimmen lassen sich die Bronchiektasien nach voraufgegangener Jodipinfüllung mit dem Röntgenschichtverfahren (Tomographie). Ohne Kontrastfüllung lassen sich damit allerdings nur größere Höhlen darstellen. Besonderen Wert hat das Verfahren, wenn man Bronchiektasien hinter dichten, schattengebenden Medien vermutet, z. B. hinter einer Pleuraschwarte.

Die bei uns übliche Technik der Bronchographie ist folgende: Nachdem der Patient auf die entsprechende Seite gelagert ist, um eine möglichst sichere Füllung der auf Bronchiektasien verdächtigen Lungenpartie zu erreichen, wird eine gute Anästhesie der hinteren Rachenwand und des Kehlkopfs mittels Pantocainspray vorgenommen. Dann läßt man mit Hilfe einer Metallspritze mit gebogenem Ansatzrohr unter Kontrolle des Kehlkopfspiegels 30 bis 40 ccm 20%iges Jodipinöl von 37° C rasch in die Trachea einfließen. Nach mehrmaligem tiefen Atmenlassen des Patienten wird sofort die Röntgenaufnahme angeschlossen, eventuell nochmals nach Abhustenlassen. Diese Methode hat sich bei uns seit mehreren Jahren gut bewährt, und wir haben dabei niemals Zwischenfälle erlebt. Auf gute psychische Vorbereitung des Patienten ist Wert zu legen. Wenn sich auch gelegentlich hinterher für kurze Zeit geringe Beschwerden einstellen, über die man den Kranken gut hinweghelfen kann, so sahen wir jedoch keine ernsteren oder länger dauernden Schädigungen. Im Gegenteil hat Jodipinöl oft infolge der sekretionsfördernden und keimtötenden Wirkung des Jods therapeutisch günstigen Einfluß. Die Ausscheidung des Kontrastmittels erfolgt in der Hauptmenge bald; jedoch konnten wir gelegentlich noch nach Monaten, in einem Fall noch nach einem Jahr geringe Jodipinölreste nachweisen, die sich aber völlig reizlos verhielten.

Die Form der Bronchiektasien ist entweder sackförmig oder zylindrisch, wobei es Uebergänge zwischen beiden Formen gibt. Gelegentlich fanden wir auch beide Formen nebeneinander. Ein zahlenmäßiges Ueberwiegen der zylindrischen über die sackförmigen Bronchiektasien, wie es Meyer und Rolfs beobachtet haben, konnten wir bei unserem Material nicht feststellen, vielmehr fanden sich beide Formen ungefähr gleich oft.

Abbildung 2

Wenn auch in einzelnen Fällen eine ganze Lunge von Bronchiektasien befallen wird, so beschränken sie sich meist auf einzelne Lappenabschnitte. Wir fanden als Hauptsitz, übereinstimmend mit vielen Autoren, den linken Unterlappen. Häufig waren auch beide Unterlappen, gelegentlich der rechte Unterlappen allein befallen.

Besonderes Interesse beanspruchen die relativ seltenen Oberlappenbronchiektasien. Unter unseren Fällen haben wir deren

vier beobachtet, davon durften zwei als angeboren, die beiden anderen als erworben gelten. Der Verlauf der Oberlappenbronchiektasien ist, wie schon erwähnt, infolge der guten Spontanabflußmöglichkeit des Sputums häufig symptomarm, so daß eine Klärung der Diagnose meist nur durch Bronchographie möglich ist. Die Form der Bronchialerweiterungen war in allen vier Fällen sackförmig, der Sitz dreimal im linken Obergeschoß und einmal rechts. Auffällig war, daß bei beiden erworbenen Fällen, von denen sich einer auf Pneumonie, der andere auf Spitzentuberkulose zurückführen ließ, außerordentlich starke Schrumpfungserscheinungen nachzuweisen waren, mit Verziehung von Herz und Mediastinum zur kranken Seite hin. Der Verdacht auf Bronchiektasien entstand bei allen vier Patienten, deren Diagnose anfangs völlig unklar war, durch das Vorhandensein angedeuteter Wabenzeichnung auf der Röntgenaufnahme. Abbildung 2 zeigt die Kontrastdarstellung eines Falles von erworbenen Bronchiektasien des Ober- und Mittellappens.

Eine Erscheinung, auf die in letzter Zeit mehrfach aufmerksam gemacht wurde, ist der „mediastinale Dreieckschatten". Es handelt sich um eine gelegentlich bei der Durchleuchtung und auf der Röntgenaufnahme sichtbare intensive Verschattung in Form eines rechtwinkligen Dreiecks, dessen eine Kathete als Basis dem Zwerchfell oft in ziemlicher Breite, dessen andere Kathete der Wirbelsäule anliegt. Die Spitze dieses Dreiecks liegt ungefähr in Hilushöhe, die Hypothenuse ist meist leicht konkav (Abbildung 3).

Devic und Savy, die diese Erscheinung 1910 zuerst beschrieben, hielten sie für eine mediastinale Pleuritis, Herrenheiser betrachtete sie 1922 als costomediastinale Schwarte. Erst in den folgenden Jahren erkannte man auf Grund röntgenologischer und pathologisch-anatomischer Untersuchungen (Fleischner, Graberger), daß es sich hierbei um isolierte chronisch-pneumonische Entzündungen im Lobus acc. inferior handelt, der, wenn auch nicht immer ausgebildet, so doch in der Anlage bei 40—50 % aller Lungen zu erkennen ist (von Hoeßlin). Infolge der durch seine Lage bedingten geringen Blut- und Lymphströmung neigt er zu pneumonischen Prozessen mit mangelnder Lösungsneigung. Diese entziehen sich häufig dem physikalischen Nachweis, können jahrelang bestehen und zur Ausbildung von Bronchiektasien führen.

1928 sagt Wallgreen: „Ein im Röntgenbild sichtbarer Mediastinalpleuritisschatten, für welchen man keine Aetiologie findet und der sich nicht durch klinische Symptome zu erkennen

gibt, muß den Verdacht auf Bronchiektasien erwecken." Meyer und Rolfs beschrieben kürzlich mehrere Fälle, bei denen sie mittels Bronchographie innerhalb dieses Schattens ausgedehnte Bronchiektasien nachweisen konnten.

Unter unseren 60 Fällen konnten wir viermal einen ausgesprochenen Dreiecksschatten beobachten und in demselben das Vor-

Abbildung 3

handensein von Bronchiektasien bronchographisch feststellen. Die Abbildungen 3 und 4 stammen von einem dieser Kranken. Bei drei derartigen Fällen, und zwar handelte es sich um Frauen, war die Lokalisation links. Dabei waren Husten und Auswurf teils gering, teils überhaupt nicht vorhanden; zwei der Patienten äußerten gelegentlich Schmerzen in der Seite und in der Herzgegend. Beim vierten Fall, einem Mann, war der Schatten doppelseitig, und zwar rechts stärker als links ausgebildet, in drei weiteren Fällen ließen sich Andeutungen desselben nachweisen.

Der Verlauf des Leidens zeigt zwar häufig fortschreitenden Charakter, doch konnten wir auch Fälle beobachten, die lange

Zeit stationär blieben oder bei denen sich die Erscheinungen weitgehend zurückbildeten. Einige Male sahen wir als Folge lange bestehender, eitriger Sputumbildung das Auftreten von Amyloidose. Bei einem Kranken mit schweren Bronchiektasien trat Spontanpneumothorax mit Empyembildung ein, in deren Verlauf er ad exitum kam.

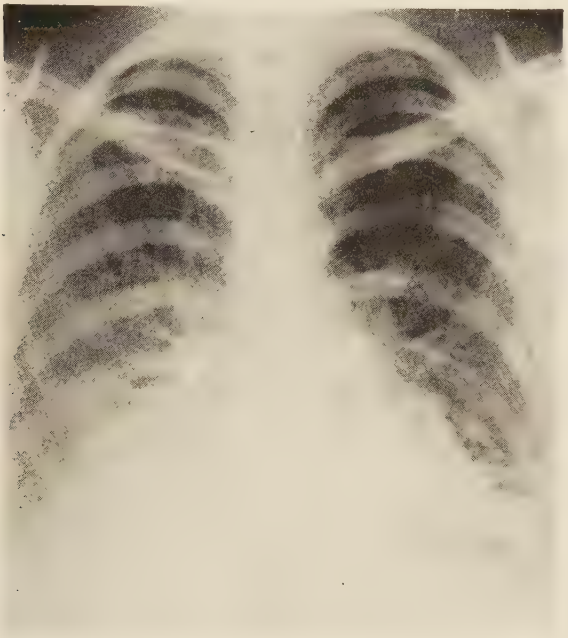

Abbildung 4

Zur **Pathogenese** der Bronchiektasien ist im Laufe der letzten Jahre eine große Reihe von Beiträgen geleistet worden. Besonders die Frage, ob das Leiden vorwiegend angeboren oder erworben sei, wurde in zahlreichen Arbeiten behandelt, wobei sich aber die Ansichten maßgebender Autoren heute immer noch schroff gegenüberstehen. Als führender Vertreter dieser verschiedenen Meinungen sind Sauerbruch und Brauer zu nennen; nach Ansicht Brauers spielen die angeborenen Bronchiektasien gegenüber den erworbenen nur eine geringe Rolle, während Sauerbruch das Leiden zu 80 % für angeboren und nur den Rest für erworben hält. Auch Löffler nimmt für die Mehrheit der

Bronchiektasien Kongenitalität an. Fleischner dagegen warnt vor Ueberwertung der kongenitalen Entstehung.

Von den 60 bei uns beobachteten Bronchiektasiefällen konnten nur vier als angeboren gelten; in wenigen Fällen war die Entstehung unklar, während sich für alle übrigen erworbene Ursachen sicherstellen ließen. Wir möchten also der Ansicht Brauers, daß nur für wenige Bronchiektasiefälle Kongenitalität in Frage kommt, beipflichten.

Als Ursache der erworbenen Bronchiektasien waren in zahlreichen Fällen pneumonische Prozesse mit mangelnder Lösung anzusprechen, die, wie schon erwähnt, oft jahrelang bestehen können. Infolge der Schrumpfung neugebildeten Bindegewebes wird auf die Bronchien ein Zug ausgeübt, der diese erweitert, wobei allerdings eine Schädigung der Bronchialwand vorausgegangen sein muß (Herbst, Klare und Reusse). Oft war auch eine Beteiligung des Rippenfells vorhanden, in manchen Fällen war der Ausgang der Pneumonien von dort. Bei drei Patienten sahen wir Bronchiektasien nach Brustkorbquetschung, bei einem anderen Kranken nach Lungenschuß auftreten; die pneumonischen Prozesse mit nachfolgender Lungenschrumpfung hatten sich also an mechanische Schädigung angeschlossen.

Aber auch nach primärer Schädigung der Bronchialwand ohne stärkere Beteiligung des Bindegewebes, wie dies bei chronischer Bronchitis der Fall ist, sahen wir die Entwicklung von Bronchialerweiterungen. Die Entzündungsvorgänge greifen hierbei auf das peribronchitische Gewebe über und es kommt zu Zerstörung der Gerüstsubstanzen. Durch den Druck zersetzter und gestauter Sekretmassen, begünstigt durch häufiges Husten, tritt dann Erweiterung der Bronchien ein, in manchen Fällen auch Ulzeration mit stärkerer Eitersekretion, die bis zur Abszedierung führen kann.

Mehrfach waren einer Bronchitis oder Pneumonie Entzündungen der oberen Luftwege, Anginen, Nasennebenhöhlen- und Mittelohrentzündungen, die zu Verschleppung von Keimen in die Bronchien geführt hatten, vorausgegangen. Bei zwei Kranken ließ sich als Ursache des Leidens Schädigung der Lunge durch Kampfgasvergiftung feststellen. In zwei weiteren Fällen war die chronische Bronchitis durch ständige Einatmung von Staub verursacht und unterhalten worden: der eine Patient war Bergmann in einer Eisengrube, bei dem anderen, der Arbeiter in einer Erdfarbenfabrik war, hatte sich bereits eine beginnende Pneumonokoniose ausgebildet. Bei zwei Kranken stellten die Bronchiektasien die Folge einer inaktiven, schrumpfenden Lungentuberkulose dar. In einem

Fall handelte es sich um Schrumpfung der ganzen rechten Lunge mit Bronchiektasienbildung im Mittel- und Unterlappen; im anderen Fall lag ein cirrhotischer Prozeß der linken Seite zugrunde, wobei sich Bronchialerweiterungen in der Lungenspitze gebildet hatten. Der Verlauf war in beiden Fällen fast völlig „trocken"; Tuberkelbazillen konnten nicht nachgewiesen werden.

Nach Rubin, Farinjas sind Oberlappenbronchiektasien verdächtig auf Tuberkulose, wir sahen sie aber auch auf nichttuberkulöser Grundlage entstehen.

Auch im Anschluß an Hilusdrüsentuberkulose können Bronchiektasien auftreten, wie wir dies bei einem Patienten beobachten konnten. Durch Vergrößerung einer tracheo-bronchialen Drüse und Druck auf den Bronchus entsteht im Ausbreitungsgebiet derselben massive Atelektase, die der Resorption und Schrumpfung verfällt (R. W. Müller, Zeyland).

Einen interessanten Befund bot ein 36jähriger Kranker, bei dem als Folge von Lungenentzündung seit der Kindheit Bronchiektasien des linken Unterlappens bestanden, während völlig unabhängig davon nach dem 25. Lebensjahr sich eine rechtsseitige herdförmige Spitzentuberkulose abgespielt hatte, die inzwischen inaktiv geworden war.

Die Form der Bronchialerweiterungen hängt wesentlich von der Art der Entstehung ab. Bei chronischer Bronchitis und bei pneumonischen Prozessen, die noch nicht zu Schrumpfungserscheinungen geführt haben, meist also im Beginn des Leidens, solange lediglich die Bronchialwand entzündlich geschädigt ist, entwickeln sich zylindrische Bronchiektasien; dagegen finden wir sackförmige bzw. unregelmäßige Erweiterungen der Bronchien, sobald sich narbige Veränderungen des Lungengewebes abspielen, häufig also in vorgeschrittenen Fällen.

Die angeborenen Bronchiektasien stellen die Folgen von fetalen Entwicklungshemmungen dar, die sich in Form von mehr oder weniger zahlreichen rundlichen Hohlraumbildungen in der Lunge äußern, analog der Cystenbildung anderer Organe, z. B. der Niere, der Leber, des Pankreas. Bei zahlreichen kleinen Hohlräumen bezeichnet man diese Fehlbildung als Wabenlunge (Abbildung 1), bei einzelnen mittelgroßen Hohlräumen spricht man von Lungencysten (Schoen und Naumann). Zu den Bronchiektasien, und zwar zu den sackförmigen zu rechnen ist die Waben- bzw. Cystenlunge allerdings nur dann, wenn eine Verbindung der Hohlräume mit dem Bronchialbaum besteht (Meyer und Rolfs, Siems).

Für die Unterscheidung zwischen kongenitalen und erworbenen Bronchiektasien kommt eine Reihe von Kriterien in Betracht. Die Anamnese ist oft nur bedingt verwertbar: sie gibt bei erworbenen Fällen sehr häufig an, daß im Anschluß an Lungen- oder Rippenfellentzündung, „Grippe", Bronchialkatarrh, die ersten Beschwerden aufgetreten sind. Der Verlauf kann aber auch über lange Zeit hinweg störungsfrei sein, die Bronchialerweiterungen stellen dann also lediglich einen „Defektzustand" dar, bis erst durch das Hinzukommen anderer Faktoren Beschwerden ausgelöst werden. Herms und Mumme betonen, daß fieberhafte Zustände infolge von Stauungskatarrh und Lungenbeteiligung bei angeborenen Bronchiektasien häufig für deren Ursache gehalten werden.

Zylindrische Bronchialerweiterungen sprechen mehr für erworbenen Charakter des Leidens, während sackförmige Bronchiektasien auch angeboren sein können. Im letzteren Fall imponiert aber die angeborene Wabenlunge fast stets durch den Befund charakteristischer Wabenzeichnung im Röntgenbild, wobei um so auffälliger ist, daß das übrige Lungengewebe normale Zeichnung aufweist (Abbildung 1). Die Diagnose angeborene Wabenlunge ist deshalb häufig sogar ohne Bronchographie möglich, wie dies auch Meyer und Rolfs betonen. Wenn wir Wabenzeichnung gelegentlich auch bei erworbenen Fällen finden, so lassen sich dabei jedoch, wie bei allen sekundären Bronchiektasien, stets im umgebenden Lungengewebe Residuen der ursächlichen Krankheit nachweisen.

Besonders in den letzten Jahren ist von zahlreichen Autoren das gleichzeitige Vorhandensein anderer Fehlbildungen bei kongenitalen Bronchiektasien beobachtet worden. Kartagener beschreibt in mehreren Fällen das Auftreten von Bronchiektasien bei Situs inversus totalis und chronischen Nebenhöhlenaffektionen, wobei letztere und die Bronchiektasien als nebengeordnete Erkrankungen auf dem Boden angeborener Schleimhautminderwertigkeit aufgefaßt werden. Auch auf familiäres Auftreten und auf Zusammentreffen mit anderen endogenen Stigmen ist mehrfach hingewiesen worden (Glaum, Edel, Herms und Mumme, Meyer und Rolfs; Löffler).

Einzelne, wenn auch meist nicht erhebliche endogene Stigmen haben wir zwar gelegentlich auch bei Kranken beobachten können, bei denen die übrigen Erhebungen eindeutig für erworbene Bronchiektasien sprachen. Auffällig war aber, daß bei jedem unserer vier Patienten mit kongenitalen Bronchiektasien Zeichen konstitutioneller Minderwertigkeit nachzuweisen waren:

Fall 1: 29jährige Arbeiterin mit Bronchiektasien des rechten Ober- und Mittellappens. Konstitutionell war Patientin von asthenischem Typ mit schweren Hypoplasien, starken Behaarungsanomalien und ausgeprägten Maskulinismen. Die verspätete Menarche ($15^1/_2$ J.), leichte basedowoide Symptome, der atonische Hakenmagen dürfen wohl ebenfalls als Zeichen dieser allgemeinen Asthenie gewertet werden. Auffällig wurde Patientin ferner durch ständige Klagen über Beklemmungen, Angstgefühle und durch mangelnden Gesundungswillen.

Fall 2: 27jähriger Mann mit cystischen Bronchiektasien des linken Oberlappens. Anamnestisch ergibt sich eine auffallende Neigung zu Infekten verschiedener Art. Neben zahlreichen Zeichen starker körperlicher Unterentwicklung bot Patient ausgesprochen psychopathische Züge.

Fall 3: 19jähriger Melker mit Bronchiektasien beider Unterlappen. Mutter früh an Gallenleiden gestorben. Patient lernte sehr spät Laufen und Sprechen, machte häufig Krankheiten verschiedener Art durch. Seit zwei Jahren Auftreten außerordentlich schwerer Anfälle von Bronchialasthma. Patient war außerdem ohne Grund dauernd widersetzlich, nörgelte, aggravierte. Körperlich wies er zahlreiche Dysplasien bei sonst athletischer Konstitution auf, unter anderem eine röntgenologisch nachgewiesene Spina bifida sacralis.

Fall 4: 55jährige Witwe mit Bronchiektasien des linken Unterlappens. Anamnese o. B. Körperlich machte Patientin einen sehr kümmerlichen, unterentwickelten, geistig einen stark indolenten, fast debilen Eindruck.

Auf Grund dieser Beobachtungen, besonders im Vergleich mit unseren übrigen Bronchiektasiefällen und in Uebereinstimmung mit den übrigen Befunden, möchten wir bestätigen, daß das Vorhandensein von Zeichen konstitutioneller Minderwertigkeit, namentlich bei gehäuftem Auftreten, auf kongenitalen Charakter des Leidens hinweist.

Von einigen Autoren (Herbst, von Hoeßlin) wird auch für die Entstehung erworbener Bronchiektasien das Vorhandensein dispositioneller Momente vorausgesetzt. Als Ausdruck einer angeborenen Anfälligkeit der Bronchien ist vielleicht das schon erwähnte häufige Bestehen einer eosinophilen Bronchitis zu werten: diese stellt (Schröder) nicht lediglich ein Symptom dar, sondern ein Krankheitsbild, das eine gewisse Selbständigkeit beanspruchen darf und bei Menschen mit Neigung zu Ueberempfindlichkeitsreaktionen angetroffen wird. Ob man freilich so weit

gehen darf wie Watson und Kibler, die eine Einteilung in angeborene, mechanische und „allergische" Bronchiektasien vornehmen, und die Allergie damit als Hauptgrundlage der Bronchiektasieentstehung betrachten, mag dahingestellt bleiben.

Das Auftreten von asthmatischen Anfällen, das zusammen mit Bronchiektasien nach Voß sehr selten sein soll, konnten wir bei drei Kranken beobachten. Auch hier wird man wohl Beziehungen beider Leiden zueinander annehmen dürfen.

Da eine grundlegende Heilung des Leidens nicht möglich ist, zielt die **Behandlung** vor allem darauf ab, eine Besserung der chronischen Begleitbronchitis zu erreichen. Durch Freiluftbehandlung, verbunden mit nährstoff- und vitaminreicher Kost, erfolgte meist schon in kurzer Zeit wesentliche Hebung des Allgemeinbefindens und gute Gewichtszunahme. Gleichzeitig wurde, wenn auch nicht immer mit befriedigendem Erfolg, durch Medikation von Expektorantien wie Anastil, Transpulmin, Expectal, Ephetonin versucht, die Sputummenge herabzusetzen und die katarrhalischen Erscheinungen zu bessern; gute Unterstützung leistete hierbei auch die Anwendung des Bronchitiskessels und die Inhalation von Eukalyptus und Terpentin. Der günstige Einfluß der Bronchographie infolge der Jodipinölwirkung wurde bereits erwähnt. Die in einzelnen Fällen versuchte Pneumothoraxanlage und Phrenicusexhairese hatte keinen Erfolg. Bei einem Kranken mit ausgedehnter Bronchiektasienbildung nach Pleuropneumonie entschlossen wir uns wegen lebensbedrohlicher Blutungen zur Vornahme einer totalen Thorakoplastik und konnten damit völliges Aufhören der Blutungen und starken Rückgang der Sputummenge erreichen; der Patient erscheint gelegentlich zur Nachuntersuchung, ist ziemlich beschwerdefrei und verrichtet mittelschwere Arbeit. Die neueren Operationsverfahren (Lobektomie, Pneumektomie), die nur für die relativ seltenen sehr schweren Fälle in Frage kommen, und bei denen die Entfernung der befallenen Lungenlappen bzw. der ganzen Lunge erfolgt, kamen bei uns, zumal die Erfolge noch sehr umstritten sind, bisher nicht zur Anwendung.

Da es sich bei den Bronchiektasien fast stets um ein erworbenes Leiden handelt, verdienen all die Krankheiten, durch die sie verursacht werden können größte Beachtung. Es muß deshalb Wert auf frühzeitige und gründliche Ausheilung von Pneumonien, Pleuritiden, Bronchitiden, rezidivierenden Anginen, Nebenhöhlen- und Mittelohrerkrankungen gelegt werden.

Zusammenfassung:

Die Arbeit stützt sich auf die Beobachtung von 60 Bronchiektasiefällen. Im klinischen Befund zeigen sich oft Abweichungen vom „klassischen" Krankheitsbild; auch das Röntgenbild ist nur selten eindeutig. Häufig wird das Leiden für Tuberkulose gehalten; Klärung der Diagnose ist deshalb meist nur durch Bronchographie möglich. Die Technik derselben wird kurz geschildert. Die Form der Bronchiektasien hängt von der Art der Entstehung ab, der Sitz war meist in den Unterlappen, vorwiegend links, in seltenen Fällen auch in den Oberlappen. Es wird auf die Bedeutung des „mediastinalen Dreieckschattens" hingewiesen.

Das Leiden ist nur in wenigen Fällen angeboren; meist sind dabei andere endogene Stigmen nachweisbar. Als Ursache der erworbenen Bronchiektasien wurden chronische Pneumonien, Pleuritiden, Bronchitiden, Anginen, Nebenhöhlen- und Mittelohrentzündungen, sowie Tuberkulose gefunden.

Die Therapie bezweckt vor allem Besserung der Begleitbronchitis; operatives Eingreifen kommt nur für einzelne Fälle in Frage.

Für die freundliche Ueberlassung des Untersuchungsmaterials und die stets hilfsbereite Förderung bin ich meinem verehrten Lehrer, Herrn Prof. Dr. Schwenkenbecher, zu großem Dank verpflichtet; ebenso danke ich Herrn Oberarzt Dozent Dr. Schedtler, der mir die Anregung zu dieser Arbeit gab und bei der Durchführung derselben hilfreich zur Seite stand.

Schrifttum:

Bauer, Beitr. Klin. Tbk. **57**, 61.

Brauer, Kongr. f. inn. Med. Wiesbaden 1925.

Ebbs, Proc. roy. Soc. Med. **30**, Nr. 11.

Edel, Arch. Kinderhk. **108**, 204.

Farinjas, Fortschr. Röntgenstr. **53**, 17.

Fleischner, Klin. Wschr. **1932**, 575;
Klin. Wschr. **1937**, 1231.

Glaum, Beitr. Klin. Tbk. **91**, 4.

Graberger, Acta radiol. (Stockh.) **12**, 240.

Herbst, Med. Klin. **1938**, H. 41.

Herms und Mumme, Beitr. Klin. Tbk. 77, 701.

von Hoesslin, Dtsch. med. Wschr. **1934**, 1839.

Kartagener, Beitr. Klin. Tbk. **83**, 489;
Beitr. Klin. Tbk. **84**, 73;
Beitr. Klin. Tbk. **86**, 347.

Klare und Reuße, Beitr. Klin. Tbk. **63**, 255.

Kremer, Prkt. Tbk. bl. **5**, 65.

Löffler, Schwz. med. Wschr. **1937**, Nr. 1.

Meyer und Rolfs, Beitr. Klin. Tbk. **92**, 1.

Müller, Beitr. Klin. Tbk. **91**, 3.

Rubin und Newman, Amer. J. med. Sci. **186**, 650.

Sauerbruch, 51. Tag. d. dtsch. Ges. f. Chir., Berlin, 1927.

Schoen und Naumann, Münch. med. Wschr. **1938**, 288.

Schröder, Dtsch. Tbk. bl. **1939**, H. 3.

Siems, Beitr. Klin. Tbk. **80**, 655.

Voss, Beitr. Klin. Tbk. **87**, 277.

Wallgreen, Beitr. Klin. Tbk. **69**, 641.

Watson und Kibler, J. amer. med. Assoc. **111**, 5.

Zeyland, Ztschr. f. Tbk. **81**, H. 4.

Lebenslauf:

Am 28. Januar 1911 wurde ich, Walter Becker, als Sohn des Graphikers Wilhelm Becker und dessen Frau Wilhelmine, geb. Jacobi, in Marburg a. d. Lahn geboren. Ich besuchte die Volksschule und das Realgymnasium in Marburg, danach das Realgymnasium in Gießen, wo ich im Februar 1932 die Reifeprüfung ablegte. Im Sommersemester desselben Jahres begann ich das Studium der Medizin und habe während meiner ganzen Ausbildung in Marburg studiert. Die ärztliche Vorprüfung bestand ich am 27. Oktober 1934. Während meines klinischen Studiums arbeitete ich außerdem als Hilfsassistent in der chemischen Abteilung des Physiologischen Instituts Marburg. Nach der am 18. Dezember 1937 bestandenen ärztlichen Prüfung war ich als Medizinalpraktikant an der Psychiatrischen und Nervenklinik der Universität Marburg und am Sanatorium Sonnenblick der Landesversicherungsanstalt Hessen-Nassau tätig. Meine Bestallung als Arzt erfolgte am 1. Januar 1939; seit dieser Zeit arbeite ich als wissenschaftlicher Angestellter in der ernährungsphysiologischen Abteilung des Reichsgesundheitsamts, Berlin-Dahlem.

Meine akademischen Lehrer waren:
Alverdes, Baumann, Baur, Becher, Bersin, Boeminghaus, Claußen, Dabelow, Dittler, Eimer, Freudenberg, Göppert, Grüneisen, Grüter, Habs, Hempel, Jacobshagen, Kehrer, Kestermann, Klewitz, Klapp, Kretschmer, Kutscher, Loebell, Mauz, Meerwein, Mondry, Nauck, Neumann, Pfannenstiel, Rix, Ruete, Schedtler, Schrader, Schwenkenbecher, Strecker, Uffenorde, Versé.